北里医学 2011; 41: 41-43

膀胱全摘除術後21年目に遠隔転移を発症した膀胱癌の1例

坪井　俊樹[1]，松本　和将[1]，西　盛宏[1]，藤田　哲夫[1]，佐藤　威文[1]，
三上　哲夫[2]，岩村　正嗣[1]，馬場　志郎[1]

[1]北里大学医学部泌尿器科学
[2]北里大学医学部病理学

症例は80歳男性。21年前に多発性筋層非浸潤性膀胱癌の診断に対して膀胱全摘除術を施行され，術後経過観察では再発所見を認めていなかった。今回，嗄声を認め耳鼻科を受診し甲状腺腫瘍と診断された。甲状腺亜全摘，縦隔リンパ節郭清を施行。病理診断では甲状腺腺腫および膀胱癌の縦隔リンパ節転移の所見であった。術後，膀胱癌多発転移により永眠された。我々は筋層非浸潤性膀胱癌患者において長期間の経過観察中に遅発性の遠隔リンパ節転移を認めた非常に稀な症例を経験したので報告する。

Key words: 膀胱癌，遠隔転移，膀胱全摘除術

序　文

膀胱全摘除術後5年目以降の再発の危険性は減少し，さらに10年目を過ぎての再発は非常に稀となる。Steinらは膀胱全摘症例1,054例を調べ，非再発率は5年で68%，10年で60%であり，最も遅い再発症例は11.1年であったと報告している[1]。

今回，我々は膀胱全摘除術後，21年目に遠隔転移を発症した症例を経験したので若干の文献的考察を加え報告する。

症　例

患　者: 80歳，男性。

主　訴: 嗄声。

既往歴・家族歴: 特記すべき事項なし

現病歴

1985年7月，59歳時に膀胱癌の診断で根治的膀胱全摘除術，骨盤内リンパ節郭清術及び代用膀胱造設術が施行された。病理組織学的診断はTCC，G2 > G3，pT1，INFβ，ly1，v0であり，骨盤内リンパ節 (0/18) への転移も認めなかった。術後，当院泌尿器科外来にて2005年12月まで定期通院されていたが再発の徴候は認められなかった。2006年1月より嗄声が出現。近医で右声帯麻痺を指摘され耳鼻科を受診。右声帯が固定しており，原発巣を検索目的にて入院となった。

受診時現症

160 cm，体重53 kg，血圧112/60 mmHg，体温36.1 ℃。嗄声を認めるが呼吸困難なし。触診にて右頸部下方に硬結を触知。

気管支内視鏡検査

気管分岐部周辺に浸潤等の病変は認めないが，前方からの圧排所見を認めた。また，左右両主気管支以下の粘膜病変は認められなかった。

受診時検査所見

尿検査: 尿沈渣 5〜9/HPF，10〜19/HPF，腸粘膜上皮あり。

血算，血液生化学検査: 異常は認めない。

F-T4 1.20 ng/dl (0.8〜1.8)，TSH 0.68 μU/ml (0.34〜4.9)，サイログロブリン 23 ng/ml (30以下)。サイロイドテスト; 陰性，マイクロゾームテスト; 陰性。Intact PTH 25 pg/ml (10〜65)

受診後経過

超音波断層法にて甲状腺右葉下極に12 × 10 mmの充実性腫瘤を認めた。CT検査では甲状腺右葉下極背側の高さから右主気管支の高さにかけて，気管右側に辺縁が造影される腫瘍性病変が存在し，気管への浸潤像も認めた (Figure 1)。術前より肺転移，骨転移が認められていた。甲状腺部腫瘍 (嚢胞部位) の吸引細胞診で

Received 12 April 2011, accepted 27 April 2011
連絡先: 松本和将 (北里大学医学部泌尿器科学)
〒252-0374 神奈川県相模原市南区北里1-15-1
E-mail: kazumasa@cd5.so-net.ne.jp

Figure 1. Metastatic lesion located at the right trachea

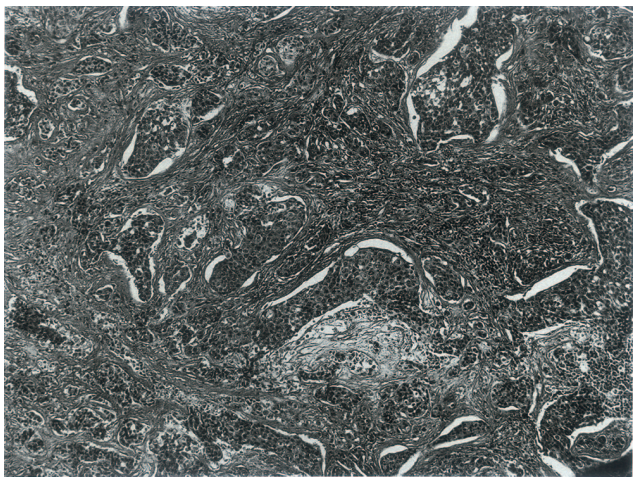

Figure 2. Pathologic finding of harvested lymph node

は，高度な出血と好中球主体の炎症細胞，少数の濾胞上皮細胞が認められ，数個の濾胞上皮細胞に核型不整が見られた。臨床所見，細胞診所見より甲状腺癌が最も疑われ，気管圧迫解除および，リンパ節組織診断を兼ねて甲状腺右葉切除，右縦隔リンパ節切除を施行した。

病理組織学的所見

甲状腺右葉は腺腫様甲状腺腫であり悪性所見を認められなかった。また，甲状腺右下極からのリンパ節は，組織学的には核腫大・クロマチン増量の明らかな腫瘍細胞が中型のシート状胞巣を形成して増殖しており，甲状腺癌の像は認めなかった (Figure 2)。免疫染色の結果でもCAM5.2+，AE1/AE3+，CK7+，CK19+，CK20+，CEA+，S100-，CD5-，TTF1-，NCAM-，synaptophysin-，chromogranin-，thyroglobulin-，p53-で，甲状腺原発，肺原発，内分泌系腫瘍，CASTLE (carcinoma showing thymus like differentiation) は否定され，ケラチンおよびCEA陽性から尿路上皮癌が最も考えられた。21年前の膀胱全摘除術時の手術標本と比較し，類似の細胞であることが確認され，膀胱癌の胸腔リンパ節転移と診断された。

術後経過

術後，順調に回復していたが，突然消化管出血 (十二指腸潰瘍) が出現し，貧血の進行を認めた。さらに，骨転移の増悪による高カルシウム血症や血球減少，肺転移巣の増悪による著明な肺水腫をきたした。対症療法にて経過観察していたが全身状態の悪化をたどり術後一か月目に死亡となった。

考　　察

膀胱全摘除術後の再発で86%は3年以内に起こり[1]，5年目以降の再発は非常に稀とされている。Solsonaらの報告によると，3年目以降の遅発性の膀胱癌再発形式としては遠隔転移・局所再発は減少し，リンパ節転移および上部尿路・尿道再発の割合が増加するとの報告がある[2]。一方，上部尿路・尿道再発では10年以降の再発も散見される。尿路上皮腫瘍の多中心性発生に起因する因子もあり，膀胱癌からの直接的な再発ではない症例も含め遅発性再発と考えられている可能性も挙げられる。本症例では部検がなされていないため確証は得られないが，直前までの外来通院し，CT等より上部尿路再発，尿道再発は否定的であり，画像診断では検知されないリンパ行性による再発が考えられた。

近年，リンパ節郭清術が膀胱癌患者の予後を改善するかどうか，郭清範囲を含めて議論の絶えないところである。Herrらは術後adjuvant化学療法を行わず，手術のみが行われたN2以上のリンパ節転移陽性例84例において，24%が10年以上生存しており，リンパ節郭清術は予後改善に寄与する可能性を指摘している[3]。また，Herrらは骨盤内リンパ節転移の有無と予後について検討をしている。686症例を分析し，骨盤内リンパ節転移の有無で1，3，10年での癌特異的生存率がそれぞれ骨盤内リンパ節転移無しでは90.1，74.1，62.1%であり，骨盤内リンパ節有りでは69.9，38.1，27.6%と有意差を認めていると報告している。しかし原発巣が膀胱内に限局している場合にはN0とN1の間では癌特異的生存率に有意差を認めないことより，骨盤内リンパ節郭清がN1に関しては予後を改善するとしている[4]。さらに，転移リンパ節の有無や数にかかわりなく郭清リンパ節数と予後が相関することが報告されている[5-7]。Leissnerらは，郭清されたリンパ節の個数が16個以上と16個未満とでは予後に差があり，16個以上のリンパ節郭清が必要であると強調している。一方，Herrらは少なくとも9個以上の摘出，Konetyらは10～14個を摘出すると予後が良好であると報告している。本症例では術

中の骨盤内リンパ節郭清術で18個のリンパ節が採取され，病理標本でリンパ節転移は認められず，術後21年にわたり明らかな局所再発を認めず経過良好であった。病理学的所見を再度検討しても，本症例は限りなく遠隔転移をきたす可能性は低い症例であったと考えられる。

一方，Stage Iの膀胱癌症例に対してadjuvant chemotherapyを行うことで，生存率や局所コントロールの改善をえられるとする大規模試験の報告は，現状では認められない。本症例はpT1N0M0であり，一般的なadjuvant化学療法の適応から除外される。しかし，Shariatらは多変量解析で膀胱全摘術後の予後因子として年齢，病理病期，リンパ節転移の有無に加えてlymphovascular invasionをあげ，adjuvant化学療法が癌特異的生存率を改善する因子となることを報告している[8,9]。本症例ではlymphovascular invasion陽性例であり，現時点での諸報告を加味しretrospectiveに検討すると，adjuvant化学療法を施行することにより再発を予防できた可能性も考えられた。骨盤内リンパ節転移が存在せず病理病期がlow stageである症例でもlymphovascular invasionの存在する症例では，本症例の様に遅発性再発をきたす可能性があり，経過観察中に念頭におく必要性があると考えられた。

結　語

21年にわたる長期経過観察期間を有し，骨盤内リンパ節転移がないにも関わらず遅発性遠隔転移をきたした膀胱癌の症例を報告した。

第95回日本泌尿器科学会総会にて本症例を発表した。

文　献

1. Stein JP, Lieskovsky G, Cote R, et al. Radical cystectomy in the treatment of invasive bladder cancer: long-term results in 1,054 patients. *J Clin Oncol* 2001; 19: 666-75.
2. Solsona E, Iborra I, Rubio J, et al. Late oncological occurrences following radical cystectomy in patients with bladder cancer. *Eur Urol* 2001; 43: 489-94.
3. Herr HW, Donat SM. Outcome of patients with grossly node positive bladder cancer after pelvic lymph node dissection and radical cystectomy. *J Urol* 2001; 165: 62-4.
4. Vieweg J, Gschwend JE, Herr HW, et al. The impact of primary stage on survival in patients with lymph node positive bladder cancer. *J Urol* 1999; 161: 72-6.
5. Leissner J, Hohenfellner R, Thuroff JW, et al. Lymphadenectomy in patients with transitional cell carcinoma of the urinary bladder; significance for staging and prognosis. *BJU Int* 2000; 85: 817-23.
6. Herr HW, Bochner BH, Dalbagni G, et al. Impact of the number of lymph nodes retrieved on outcome in patients with muscle invasive bladder cancer. *J Urol* 2002; 167: 1295-8.
7. Konety BR, Joslyn SA, O'Donnell MA. Extent of pelvic lymphadenectomy and its impact on outcome in patients diagnosed with bladder cancer: analysis of data from the Surveillance, Epidemiology and End Results Program data base. *J Urol* 2003; 169: 946-50.
8. Karakiewicz PI, Shariat SF, Palapattu GS, et al. Nomogram for predicting disease recurrence after radical cystectomy for transitional cell carcinoma of the bladder. *J Urol* 2006; 176: 1354-61.
9. Shariat SF, Karakiewicz PI, Palapattu GS, et al. Outcomes of radical cystectomy for transitional cell carcinoma of the bladder: a contemporary series from the Bladder Cancer Research Consortium. *J Urol* 2006; 176: 2414-22.

A radically cystectomized patient with distant lymph node metastases during 21 years of follow-up

Toshiki Tsuboi,[1] Kazumasa Matsumoto,[1] Morihiro Nishi,[1] Tetsuo Fujita,[1] Takefumi Satoh,[1] Tetsuo Mikami,[2] Masatsugu Iwamura,[1] Shiro Baba[1]

[1]Department of Urology, Kitasato University School of Medicine
[2]Department of Pathology, Kitasato University School of Medicine

An 80-year-old man who had undergone radical cystectomy 21 years previously for multiple nonmuscle invasive urothelial carcinoma of the urinary bladder was diagnosed to have a thyroidal solid mass. There had been no signs of recurrence during the follow-up. Subtotal thyroidectomy with mediastinal lymph node dissection was conducted. Pathological findings showed benign thyroidal tumors and distant lymph node metastases of urothelial carcinoma. The patient died due to multiple metastases to the lung and bones after the surgery. We report a very rare case of nonmuscle invasive bladder cancer with distant lymph node metastases with long-term follow-up.

Key words: bladder tumor, distant metastases, radical cystectomy